F
(15)
LIBRARY

Ueber

Protanin in der Augenheilkunde.

INAUGURAL-DISSERTATION

WELCHE

ZUR ERLANGUNG DER DOCTORWÜRDE

IN DER

MEDICIN UND CHIRURGIE

MIT ZUSTIMMUNG

DER MEDICINISCHEN FACULTÄT

DER

FRIEDRICH-WILHELMS-UNIVERSITÄT ZU BERLIN

am 24. October 1890

NEBST DEN ANGEFÜGTEN THESEN

ÖFFENTLICH VERTHEIDIGEN WIRD

DER VERFASSER

Albert Thorwirth

prakt. Arzt aus Berlin.

OPPONENTEN:

Hr. Dr. med. Knüppel, prakt. Arzt.
- Dr. med. Manché, prakt. Arzt.
- Cand. med. Schindelhauer.

BERLIN.

Buchdruckerei von Gustav Schade (Otto Francke).

Linienstrasse 158.

1843804

Seinen lieben Eltern

gewidmet.

Die gewaltigen Erfolge, welche die Chirurgie in den letzten Jahrzehnten zu verzeichnen gehabt hat, sind, wenn wir von den vervollkommneten Operationsmethoden absehen, vor allem den Desinfectionsmitteln zu verdanken, welche auf Grund der theoretischen Erwägungen und der praktischen Versuche Lister's in die Wundbehandlung eingeführt wurden. Allein so zahlreich auch die empfohlenen Antiseptica sind, so besitzen wir doch bis jetzt kein einziges, welches allen Ansprüchen genügen könnte. Das eine besitzt, ausser seiner desinficirenden Wirkung, noch diese, das andere jene unerwünschte Eigenschaft: das Sublimat reizt die Wunde, die Carbolsäure kann schwere Intoxicationen herbeiführen, ebenso das Jodoform u. a. m. Namentlich aber fehlt uns ein Mittel, welches bei einer ausgebrochenen eitrigen Entzündung im Stande wäre, auf die Mikroorganismen, die sich im Eiter einer Wunde vorfinden, vernichtend einzuwirken und die Eiterung zurückzubringen. Der Grund dieser Erscheinung ist nach J. Stilling darin zu suchen, dass die jetzt gebräuchlichen Antiseptica zum Theil Nieder-

schläge auf der Wundfläche entstehen lassen, zum Theil eine zu geringe Diffusionskraft besitzen.

„Ein wirklich antiseptisches und eiterzerstörendes Mittel", sagt Stilling[1]), „muss die Eiterbacterien in einer Concentration zu tödten im Stande sein, die dem Organismus unschädlich ist. Es muss dabei doch sehr stark diffusionsfähig sein, erstens um überall hinzugelangen, wo auf einer Wundfläche Eiterkokken sich befinden, zweitens, um leicht durch die Schleimmembran der Mikroorganismen dringen zu können, und endlich diese letzteren auch da zu zerstören, wo sie in Schwärmen vorkommen. Ein nicht stark diffundirendes Mittel kann wohl die die Hülle eines solchen Schwarms bildenden Kokken tödten, allein diese können dann für die im Kern der Masse befindlichen einen Schutzwall bilden, die abgetödteten stossen sich ab, die übrigen bilden neue Culturen."

Es entsteht daher die Aufgabe, ein Mittel zu finden, welches, ausser dass es die Infection einer Wunde verhindert, auch im Stande ist, eine eingetretene Eiterung rückgängig zu machen. Solche Antiseptica glaubt man nun in einigen Anilinfarbstoffen gefunden zu haben. Versuche mit diesen Mitteln sind von Stilling in Strassburg angestellt worden, welcher von rein theoretischen Betrachtungen ausgehend, auf Grund

---

[1]) J. Stilling: Anilinfarbstoffe als Antiseptica und ihre Anwendung in der Praxis. Strassburg 1890.

von botanischen und bacteriologischen Untersuchungen und praktischen Versuchen an Thieren, diese Mittel in die Praxis einführte und auffällige Erfolge damit erzielte.

Vor Stilling hatte schon Penzoldt[2]) einige Anilinfarbstoffe auf ihre antiseptische Wirkung hin geprüft, ist aber dabei zu nicht sehr ermuthigenden Resultaten gekommen. Stilling fand dagegen, dass von den Anilinfarbstoffen, namentlich die violetten eine bedeutende antibacterielle Kraft besitzen.

Diese violetten Farbstoffe sind nun unter dem Namen Pyoktanin (von *πῦον* der Eiter und *κτείνω* tödten) als Arzneimittel in den Handel gebracht und vielfach praktisch angewandt worden. Im folgenden sollen, nach einer kurzen Schilderung der Natur und Eigenschaften dieses Mittels und der bisher damit erreichten Resultate, eine Reihe eigener Beobachtungen, die an den mit diesem Mittel behandelten Augen von Menschen und Kaninchen gemacht wurden, mitgetheilt werden.

Was die chemische Natur des Pyoktanins anbetrifft, so hat man sich unter diesem Mittel keinen chemischen Körper vorzustellen. Es ist das Pyoktanin vielmehr ein Gemisch verschiedener Körper. Es handelt sich um ein Gemenge verschiedener Deri-

---

[2]) Penzoldt: Ueber die antiseptische Wirkung einiger Anilinfarbstoffe. Arch. f. experim. Path. u. Pharm. Jan. 1890.

vate des Rosanilins, $C_{20}H_{19}N_3$, welche violette Farbstoffe darstellen und unter dem gemeinsamen Namen Methylviolett zusammengefasst werden. Das Rosanilin existirt im freien Zustande nicht; es ist die Base mehrerer Salze, von denen namentlich das salzsaure, schwefelsaure und essigsaure bekannt sind und die mit dem Namen Fuchsin bezeichnet werden. Das salzsaure Fuchsin hat die Formel $C_{20}H_{19}N_3HCl$, oder typisch ausgedrückt:

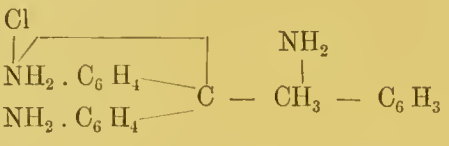

Werden nun die mit dem Stickstoff verbundenen Wasserstoffatome durch Kohlenstoffreste ersetzt, so erhält man das Methylviolett. Diese Umwandlung kann geschehen durch Erhitzen von Rosanilin mit Chlor- oder Jodmethyl. Im Grossen geschieht es durch Erhitzen von Dimethylamin, $C_6H_5N(CH_3)_2$, mit salpetersaurem Kupfer und Kochsalz. Es ist $C_{20}H_{14}(CH_3)_5N_3HCl$ zusammengesetzt.

Das Methylviolett des Handels enthält aber in verschieden starkem Procentsatz gewöhnlich noch andere Bestandtheile, welche bei der Fabrikation des Methylvioletts entstehen, namentlich Benzylchlorid, Benzylalkohol, Benzaldehyd u. a. Vielfach ist auch Arsen vorhanden. Die Zusammensetzung der Methylviolette ist daher keine einheitliche. Auf Rechnung dieses

Umstandes ist es daher wohl zu setzen, dass die Meinungen über die Wirksamkeit des Pyoktanins, wie wir weiterhin sehen werden, so beträchtlich von einander abweichende sind. Macht doch Liebreich darauf aufmerksam, dass es sogar einen Farbstoff giebt, der seinem Aussehen nach dem Methylviolett gleicht und auch seiner chemischen Zusammensetzung nach ihm nahe steht, der aber keinerlei Einwirkung auf Mikroorganismen ausübt. Es ist dies das sogenannte Victoriablau. Zum Vergleich wollen wir hier die typischen Formeln eines Methylvioletts, des Hexamethylpararosanilins (wegen seiner Krystallisationsfähigkeit auch Krystallviolett genannt) und des Victoriablaues neben einander setzen:

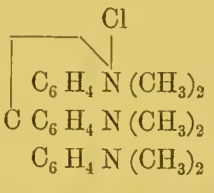

Krystallviolett (auf Mikroorg. einwirkend).

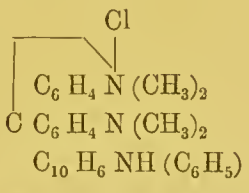

Victoriablau (auf Mikroorg. nicht einwirkend).

Was nun die Wirkung des Methylvioletts auf Mikroorganismen anbetrifft, so hat sich bei den Versuchen, die Dr. Beckh unter Leitung von Penzoldt anstellte, gezeigt, dass das Methylviolett, ebenso wie eine Reihe anderer Anilinfarbstoffe, auf Staphylococcuspyogenes aureus und Bacillus anthracis in schwacher Lösung entwicklungshemmend einwirkten.

Eine 0,2 % Lösung verzögerte die Entwicklung beträchtlich oder hob sie bisweilen ganz auf. Nährgelatine, die mit 0,07—0,13 % Methylviolett-Lösung gemischt wurde, verhinderte ebenfalls das Wachsthum des Pyogenes aureus.

Zu ähnlichen Resultaten sind bei ihren Versuchen Stilling und Dr. Jänicke gekommen. Letzterer stellte in der Klinik von Gräfe in Halle umfassende bacteriologische Versuche an und benutzte dabei Reinculturen von Staphylococcus pyogenes aureus, Streptococcus pyogenes, die Bacillen des Typhus, der Cholera und des Milzbrandes. Es wurde zunächst die entwicklungshemmende und dann die keimtödtende Wirkung des Methylvioletts festgestellt. Dabei stellten sich für die einzelnen Bacterien sehr verschiedene Resultate heraus. Am meisten empfindlich für das Methylviolett erwies sich der Staphylococcus aureus, der auf einem Nährboden, welcher mit Farbstoff im Verhältniss von 1 : 2 000 000 versetzt war, nicht mehr zur Entwicklung kam. Ihm am nächsten steht der Bacillus anthracis, bei welchem bei 1 : 1 000 000 kein Wachsthum mehr zu constatiren war. Bei Streptococcus pyogenes blieb die Entwicklung aus bei 1 : 250 000. Cholerabacillen zeigten vollständige Hemmung der Entwicklung bei 1 : 62 500. Die grösste Resistenz gegen die Einwirkung des Methylvioletts zeigte der Bacillus des Typhus, welcher selbst bei einer Verdünnung von 1 : 5000, wenn auch mit

zwei Tagen Verspätung, zur Entwicklung sich anschickte.

Eine schwächere, aber immerhin noch starke Wirkung zeigte das Methylviolett, wenn als künstlicher Nährboden das Blutserum zur Verwendung kam.

Aehnliche Verhältnisse ergaben sich bei der Untersuchung der keimtödtenden Wirkung des Methylvioletts. Am leichtesten konnte der Staphylococcus aureus zum Absterben gebracht werden, nämlich schon nach einer halben Minute durch eine Lösung von 1 : 1000. Daran schliesst sich an der Milzbrandbacillus und der Streptococcus pyogenes, von denen der erstere durch dieselbe Lösung nach 5 Minuten, der andere nach $2^1/_2$ Minute abgestorben war. Auch hierbei zeigte sich wieder, dass, wenn bei den Versuchen Blutserum zur Anwendung kam, die Wirkungskraft des Methylvioletts herabgesetzt wurde.

Aus allen diesen Versuchen geht hervor, dass wir im Methylviolett ein Mittel besitzen, welches im Stande ist, in schwacher Lösung die Entwicklung von Bacillen zu hemmen, in starker Lösung aber sie zum Absterben zu bringen. Nichtsdestoweniger betont Liebreich, dass die durch Züchtungsversuche ausserhalb des Organismus gewonnenen Resultate noch nicht zu der Hoffnung berechtigen, dass sich die Wirkung im lebenden Organismus ähnlich verhalten werde. Er erinnert nur an das Chinin und Jodoform, welche innerhalb des Organismus mächtige Destructionsmittel

für die Mikroben seien und ausserhalb des Organismus in ihrer Wirkung auf Mikroben nichts hervorragendes leisten.

Was nun die therapeutischen Versuche anbetrifft, so haben dieselben, wie wir schon oben andeuteten, sehr widersprechende Resultate ergeben. Während von der einen Seite das neue Mittel als ein ganz vorzügliches gerühmt wird, sprechen ihm andere jede Bedeutung für die Praxis ab, ja einige bezeichnen es geradezu als gefährlich und warnen dringend vor seiner Anwendung. Sehr bedeutende Erfolge erzielte mit dem Pyoktanin Stilling. Er sagt wörtlich: „Ein Hornhautgeschwür bei einem scrofulösen Kinde, welches ich über einen Monat lang mit der grössten Sorgfalt mit antiseptischen Mitteln ohne wesentlichen Erfolg behandelt hatte, heilte von einem Tag zum andern nach Einträufelung einiger Tropfen Methylviolettlösung". Dasselbe war der Fall bei einer frischen Hypopyonkeratitis, nachdem das Geschwür mit einem Anilinstift gehörig sterilisirt worden war.

Ebenso erwies sich das Mittel bei den gewöhnlichen äusseren Augenleiden wie Blepharitis, Conjunctivitis, Phlyktänen, Lidekzem ganz vortrefflich. Aber nicht nur bei diesen äusseren Leiden, sondern auch bei schwereren Augenaffectionen, z. B. bei Keratitis parenchymatosa, Iritis serosa, Chorioiditis disseminata wurden eclatante Erfolge gesehen. Ja, eine schwere sympathische Ophthalmie nach Enucleation des einen

Auges, welche zum Verlust auch des anderen Auges zu führen drohte, ging nach Pyoktaninbehandlung in eine schnelle und anhaltende Besserung über.

Ebenso günstig spricht sich Petersen-Petersburg aus, welcher das Pyoktanin bei syphilitischen Geschwüren, bei Ulcus molle und bei Augenaffectionen (Keratitis, Iridocyclitis, Blennorrhoea) zur Anwendung brachte. Er stellte es seiner Wirksamkeit nach auf gleiche Stufe mit dem Jodoform, vor dem es aber noch den Vorzug der Geruchlosigkeit habe. Auch kamen niemals unangenehme oder giftige Nebenwirkungen zur Beobachtung.

Auch die auf der Münchener chirurgischen Universitäts-Klinik angestellten Versuche ergaben günstige Resultate. Bei Anwendung von stärkeren Lösungen wie 1 : 1000 bekamen eiternde Wunden mit starker Schwellung und entzündlicher Röthung in der Umgebung bald ein gutes Aussehen, Eiterung und entzündliche Erscheinungen liessen in wenigen Tagen nach und die Heilung ging gut von Statten.

Gute Erfolge von der Pyoktaninbehandlung sah ferner Dr. Bresgen, welcher es bei Entzündungen und Eiterungen der Nasenschleimhaut anwandte. Während sonst bei der gewöhnlichen Behandlung mit dem Brenner eine beträchtliche Schwellung der Schleimhaut und in Folge dessen Behinderung der Nasenathmung, Kopfschmerz, Augenschmerzen, Augenträufeln eintrat, blieben diese Beschwerden sehr gering,

wenn die Brandwunde mit $^{2}/_{1000}$ Methylviolettlösung eingerieben wurde. Die Eiterung war weniger stark wie sonst, doch konnte von einer vollständigen Beseitigung derselben durch die Einwirkung des Pyoktanins keine Rede sein.

Gleich lobend spricht sich Dr. Scheinmann aus, der das Pyoktanin in der Berliner Universitäts-Poliklinik für Hals- und Nasenkranke bei einer Reihe von tuberculösen Affectionen der Nase, des Pharynx und des Larynx in Anwendung brachte. Schon nach der ersten Einreibung — der Sondenknopf einer biegsamen Kupfersonde wird erhitzt und in Pyoktaninpulver getaucht und damit die Geschwürsfläche eingerieben — hörte die Secretion vollständig auf, die Schmerzhaftigkeit wurde wesentlich vermindert und nach 6—8 Tagen kam die Ausheilung zu Stande.

Diesen günstigen Berichten stehen aber eine grosse Anzahl von Mittheilungen anderer Autoren gegenüber, welche bei ihren praktischen Versuchen mit Methylviolett ein durchaus negatives Resultat erhielten. So berichtet Dr. Scheffels aus der Augenheilanstalt Pagenstecher's zu Wiesbaden über eine Anzahl von Fällen, bei denen das Pyoktanin sich durchweg unwirksam zeigte. Bei 4 Fällen, über die er genauer berichtet, einem Randgeschwür und 3 Ulcera corneae serp. trat unter der fortgesetzten Pyoktaninbehandlung eine bedeutende Verschlechterung ein, so dass das Mittel ausgesetzt und die gewohnte Behandlung ein-

geleitet werden musste. — Fast ebenso ungünstig äussert sich Dr. Braunschweig in seinen Berichten aus der Gräfe'schen Klinik in Halle. Es wurden in einem Zeitraum von 6 Wochen 70 Kranke mit Pyoktanin behandelt. Es handelte sich dabei um Keratitis parenchymatosa, Trachom, Phlyktänen, frischen und alten Fällen von Chorioiditis, Hornhautverletzungen, Lidekzemen. In fast allen Fällen war der Erfolg ein sehr geringer, in vielen Fällen verschlimmerte sich das Leiden sogar und rief neue Krankheitssymptome hervor. Es wird daher vor der Anwendung des Pyoktanins in der Augenheilkunde dringend gewarnt.

Ebenso absprechend ist das Urtheil, welches Dr. Carl in Frankfurt a. M. über das Pyoktanin fällt, Bei Schleimhauterkrankungen erwies es sich nach seinen Beobachtungen ohne jeden Einfluss. Bei Hornhautleiden schien es in einigen Fällen besser zu wirken, doch machte er in anderen mit dem Mittel so trübe Erfahrungen, dass er dringend von der Anwendung abräth.

Auch bei einer Reihe von anderen Processen, die in der chirurgischen Poliklinik von Dr. Kölliker in Leipzig mit Pyoktanin behandelt wurden, waren die Resultate durchweg negativ. Auch hier trat in einigen Fällen eine Verschlechterung ein, während Jodoform und Sublimat sofortige Besserung brachten.

Wir wollen nun hieran die Ergebnisse unserer eigenen Beobachtungen schliessen:

Wir prüften zunächst den Einfluss des Pyoktanins auf ein gesundes Kaninchenauge. Wir benutzten dazu Lösungen von Pyoktanin in der Concentration von 1 : 1000.

Am 19. 8. 90 werden einem mittelgrossen, weissen, albinotischen Kaninchen mehrere Tropfen einer Pyoktaninlösung 1 : 1000 in das linke Auge geträufelt. Das rechte Auge wird, nachdem Cocaïn eingeträufelt worden ist, an der Cornea durch oberflächliche Incisionen mit dem Messer leicht verletzt. Dann wird es ebenfalls pyoktanisirt. Es tritt sofort eine starke Färbung der Gewebe ein, der Conjunctiva und Sclera, an dem verletzten Auge auch der Cornea, und eine Verfärbung der Iris.

20. 8. 90. Die Färbung ist vollständig geschwunden; es sind keinerlei entzündliche Erscheinungen eingetreten. Die Incisionsstellen sind nur mit Mühe zu erkennen.

An demselben Tage wird einem grossen, braunen Kaninchen auf beiden Augen stündlich eine Pyoktaninlösung 1 : 1000 eingeträufelt. Nach der dritten Einträufelung entsteht auf dem rechten Auge eine leichte Hyperämie der Conjunctiva. Es wird deshalb bei diesem Auge das Mittel drei Stunden ausgesetzt. In dieser Zeit verschwindet die Hyperämie. Die Einträufelung, die bei dem linken Auge inzwischen fortgesetzt wurde, wird auch bei dem rechten wieder aufgenommen und noch sechs Mal in Zeiträumen von

Am 6. September: Abscesse fast ganz verschwunden.

Wir ersehen aus diesem Versuche, dass Pyoktanin auf die Hornhautabscesse keinen sichtbaren Einfluss auszuüben im Stande war. Die Abscesse gelangten auf dem linken Auge, welches nicht mit Pyoktanin behandelt wurde, in derselben Weise zur Heilung wie rechts. Ein irgend wie auffallender Unterschied im Heilungsprocess liess sich nicht constatiren. Ob ferner die auf dem rechten Auge entstandene Conjunctivitis durch die Pyoktanineinträufelung hervorgerufen worden war, woran man ja nach dem vorausgegangenen Versuch denken könnte, wollen wir nicht entscheiden, da sie auch eine Folge des am Auge gemachten Eingriffs gewesen sein kann.

Versuch II. Incision durch die Hornhaut. Bestreichen der Wunde mit Bacillus pyocyaneus. Panophthalmitis. Pyoktanin wirkungslos.

Am 10. September wird mit einem Gräfe'schen Staarmesser ein etwa 8 cm langer Schnitt im oberen Abschnitt der Cornea auf beiden Augen eines ausgewachsenen Kaninchens gemacht. Durch die Wunde wird mit einer Platinschlinge eine Spur von einer Reincultur von Bacillus pyocyaneus in beide Augen gebracht.

Am 11. September: Auf beiden Augen ist eine profuse eitrige Secretion eingetreten. Die Conjunctiva ist stark geröthet und geschwollen. Die Cornea im oberen Theil, wo der Schnitt angebracht ist, weiss

gefärbt, undurchsichtig. Die Iris, so weit sie sichtbar ist, geschwollen und ohne Glanz, namentlich links. Die vordere Kammer stark mit Eiter im unteren Theil gefüllt. — Es werden von einer frisch bereiteten 1 ‰ Lösung von Pyoktanin zweistündlich zwei Tropfen in das rechte Auge geträufelt.

Am 12. September: Auf beiden Augen reichliche Eiterabsonderung. Die Conjunctiva sehr stark geröthet. Die Cornea total getrübt, undurchsichtig, weiss gefärbt. Es wird mit der Pyoktaninbehandlung fortgefahren.

Am 13. September: Die eitrige Secretion ist etwas geringer geworden. Die Conjunctiva noch stark geröthet und geschwollen. Die Cornea zeigt unverändert denselben Befund wie gestern. — Es wird zweistündlich Pyoktanin eingeträufelt.

Am 14. September: Auf beiden Augen eine mässige Quantität eines schleimig-eitrigen Secrets. Das Aussehen der Conjunctiva und Cornea lassen keinerlei Veränderungen erkennen. — Das rechte Auge wird heute zwei Mal mit dem blauen Pyoktaninstift touchirt.

Am 15. September: Befund an der Conjunctiva beider Augen wie gestern. Die Cornea des rechten Auges in ihrem oberen Theil leicht eingesunken; links unverändert. Es wird heute wieder das rechte Auge mit dem Pyoktaninstift zwei Mal betupft.

Am 16. September: Beide Augen durch eitriges Secret ganz verklebt. Die Cornea des rechten Auges

in der oberen Hälfte eingesunken und im Zerfall begriffen. — Das Thier wird getödtet. Auch bei diesem Versuche zeigt sich also, dass die Wirkung des Pyoktanins, sowohl wenn es in frisch bereiteter Lösung, als wenn es in Substanz, als Pyoktaninstift angewandt wird, gleich Null ist. Die am Auge eingetretenen eitrigen Processe nahmen trotz sorgfältiger Behandlung mit Pyoktanin einen progredienten Verlauf und führten zur Zerstörung des Auges.

Versuch III. Discision der Linse mit inficirter Nadel. Panophthalmitis. Pyoktanin ohne Einfluss.

Am 12. September wird auf beiden Augen eines jungen Kaninchens mit einer Nadel eine Discision der Linse gemacht, nachdem die Nadel vorher in eine Reincultur von Bacillus pyocyaneus getaucht worden ist.

Am 13. September: Beide Augen verklebt durch eingetrocknetes eitriges Secret. Conjunctiva geröthet und geschwollen. An der Einstichstelle der Cornea ein Abscess von Stecknadelkopfgrösse entstanden. In der vorderen Kammer beider Augen ein eitriges Secret. Ebenso im Pupillargebiet. Iris verfärbt. — Es wird Pyoktanin in der Lösung von 1 : 1000 eingeträufelt, und alle 2 Stunden wird die Einträufelung wiederholt.

Am 14. September: Die Eiteransammlungen in der vorderen Kammer und im Pupillargebiet haben an Menge beträchtlich zugenommen. Mit der Pyoktaninbehandlung wird fortgefahren.

Am 15. September: Die Trübung der Cornea hat sich weiter ausgedehnt, namentlich links. Durch den noch ungetrübten Theil erkennt man, dass das Hypopyon noch ebenso gross ist wie früher. — Es wird der blaue Pyoktaninstift zwei Mal am Tage in Anwendung gebracht.

Am 16. September: Die Trübung hat sich über die ganze Cornea verbreitet, welche stark gelblich infiltrirt erscheint. Pyoktaninstift.

Am 17. September: Gegen gestern keine Veränderung zu constatiren. Das Thier wird getödtet.

Versuch IV. Iridektomie. Messer und Scheer einficirt. Abscess auf der Cornea. Hypopyon. Pyoktanin ohne Einwirkung.

Am 18. September wird auf beiden Augen eines mit Aether betäubten Kaninchens eine Iridektomie gemacht. Messer und Scheere sind vorher in eine Cultur von Staphylococcus pyogenes albus getaucht worden.

Am 19. September: Um die Schnittwunde der Cornea hat sich eine gelbliche Infiltration gebildet. Am Grunde der vorderen Kammer rechts ein Hypopyon von Stecknadelkopfgrösse. Iris auf beiden Augen leicht getrübt. Pyoktaninstift, zwei Mal den Tag über angewandt.

Am 20. September: Auch auf dem linken Auge zeigt sich heute ein kleines Hypopyon. Sonst keine Veränderung. Pyoktaninstift.

Am 21. September: Augen leicht verklebt. Keine Veränderung. Pyoktaninstift.

Am 22. September: Die Trübung der Cornea hat sich rechts wie links etwas aufgehellt. Das Hypopyon besteht auf beiden Augen fort.

Auch das Resultat dieses Versuches ist also ein ungünstiges. Trotz fortgesetzter und consequenter Anwendung des Pyoktaninstifts lässt sich kein Zeichen einer günstigen Einwirkung wahrnehmen. Der Process nimmt auf dem einen wie auf dem anderen Auge denselben Verlauf.

Dasselbe ungünstige Resultat stellte sich in der Praxis bei einer Reihe von Fällen heraus, die in der Königlichen Augenklinik zu Berlin mit Pyoktanin behandelt wurden. Es seien hier einige derselben mitgetheilt:

I. 3jähriges Kind. 7. August:

R. seit 3 Tagen Entzündung. Kleines exulcerirtes Hornhautinfiltrat. Hypopyon von $1^1/_2$ mm Höhe. Iris verfärbt. Pupille eng.

Therapie: Cocaïn. Nach Anästhesirung des Bulbus: Betupfung des Geschwürs mit dem blauen Stift. Die infiltrirte Stelle der Hornhaut und die angrenzende Partie derselben färben sich blau, nicht aber das Hypopyon. Verband.

8. August: Von der Blaufärbung ist heute nichts mehr zu sehen. Infiltrat und Hypopyon sind unverändert geblieben. Energische Anwendung des gelben Stiftes.

9. August: Die Injection des Auges hat sich vermehrt. Ein Fortschritt der Destruction der Hornhaut ist mit Sicherheit zu constatiren. Es wird deshalb das Pyoktanin fortgelassen und Atropin und Verband verordnet.

10. August: Es ist eine deutliche Besserung zu constatiren. Pupille weit. Unter dieser Behandlung wird in weiteren 9 Tagen eine Ausheilung mit Hinterlassung einer kleinen Macula erzielt.

Das Pyoktanin hat in diesem Fall also keine Wirkung gehabt.

II. 2jähriges Kind. Kopf- und Gesichtsekzem. Scrophulöser Habitus.

6. August: Seit ungefähr 8 Tagen Entzündung des linken Auges. Mehrere exulcerirte Hornhautinfiltrate. Spuren von Eiter in der vorderen Kammer. Pupille enger als rechts. Iris leicht hyperämisch. Die Infiltrate und die ekzematösen Flächen werden mit dem blauen Stift betupft. Kein Atropin. Borsalbe auf das Gesicht. Daneben werden Vollbäder und gründliche Waschungen verordnet.

7. August: Deutliche Besserung an dem erkrankten Auge zu constatiren. Nochmalige Anwendung des Stiftes.

8. August: Hypopyon fort.

12. August: Fast Ausheilung des Auges. Das Ekzem ist durch Pyoktanin nicht beeinflusst. Deshalb jetzt Arg. nitr. 3 % aufgepinselt, nachher Borsalbe.

19. August: Das Ekzem ist abgeheilt, die Haut nur noch geröthet. Die Augen sind frei geöffnet. Die Corneae zeigen einige Maculae.

Unter Pyoktaninbehandlung bessert sich hier also das Auge. Wenn man aber bedenkt, dass bei solchen verwahrlosten Kindern die meisten Augenleiden gewöhnlich schon durch Anwendung von Sauberkeit gebessert und geheilt werden, so muss man, da auf letzteres hier besonders gehalten wurde, namentlich bei einer vergleichenden Betrachtung mit obigem Falle zweifelhaft werden, ob dem Pyoktanin die günstige Wirkung zuzuschreiben ist.

Fälle der Art, wie die beiden vorstehenden, sind zu Dutzenden in den Kreis der Betrachtung gezogen worden. Bald erschien ein Erfolg da zu sein, bald nicht. Es schien wegen dieser Unsicherheit rathsam, an solchen Fällen die weitere Prüfung vorzunehmen, bei welchen erfahrungsgemäss hygienische Massnahmen allgemeinerer Natur von nicht so eclatanter Wirkung sind wie bei scrophulösen, schlecht genährten Kindern. Und so wandten wir es dann an bei dem typischen Ulcus corneae mit Hypopyon bei gleichzeitiger Blennorrhoe des Thränensackes.

III. Frau M., 47 Jahre alt. Rechtes Auge thränt seit Jahren, ab und zu bildet sich eine Verhärtung am rechten inneren Augenwinkel, die durch Druck mit den Fingern beseitigt werden konnte. Dabei floss Eiter aus dem Auge und der Nase. Vor 6 Tagen

Verletzung mit einem Strohhalm. Danach Schmerzen und Thränen. Keine ärztliche Behandlung. Da der Zustand unerträglich wurde, wandte sich Patientin an die Klinik.

7. August. Linkes Auge gesund. S. 6/9. Rechts Blennorrhoe des Thränensackes. Eiterkrusten zwischen den äusserlich nicht veränderten Lidern. Conj. palp. roth und etwas geschwollen. Hochrothe pericorneale Injection. Im Centrum der Cornea ein 2 $^1/_2$ mm im Durchmesser haltendes rundliches Geschwür mit schmutzig gelbem Grunde, Rand nicht scharf begrenzt, mehr grau. Bei seitlicher Beleuchtung sieht man zahlreiche, radiär verlaufende, in der Tiefe des Gewebes sitzende Trübungen (Infiltrationszone). Die Randtheile der Cornea sind frei. Hypopyon von 2 mm Höhe. Iris hyperämisch. Zart mattgraue Exsudatschicht in der Pupille. S. 1/36.

Therapie: Spaltung des unteren Thränenröhrchens und Spaltung des Thränensackes von aussen. Auswaschung desselben mit Pyoktaninlösung 1 : 1000. Energische Betupfung der Geschwürsfläche mit dem blauen Stift und zwecks Säuberung des Conjunctivalsackes mehrmals täglich Einträufelung besagter Lösung. Ausserdem 4 Mal täglich Atropin und Druckverband.

8. August. Im Conjunctivalsack eine reichliche Menge von glasig-schleimigem Secret. Die Injection der Conjunctiva ist entschieden erhöht. (Beschwerden hatte Patientin von der Einträufelung wenig.) Ulcus

unverändert. Hypopyon vermehrt. Pupille gut erweitert. Aus dem mit Sublimatgaze austamponirt gewesenen Thränensack kommen nur noch Spuren von Secret. Anwendung des gelben Stiftes.

9. August. Das Ulcus hat sich weiter ausgedehnt. In der Nacht stärkere Schmerzen. Deshalb jetzt galvanokaustische Sterilisirung des Geschwürsgrundes, Atropin und Druckverband.

10. August. Das Geschwür hat sich nicht vergrössert, eine zart-graue Masse bedeckt den Grund.

11. August. Therapie dieselbe. Sonde.

14. August. Entzündliche Erscheinungen geringer. Theilweise Säuberung des Geschwürsgrundes ist eingetreten. Hypopyon fast verschwunden.

20. August. Der Thränensack ist aussen verheilt, Sonde gut durchgängig, noch etwas Secret. Geringe Injection des Bulbus. Hornhauttrübung geringer. Vordere Kammer frei von Eiter. Maximale Mydriasis. S. 1/12. Von jetzt ab gelbe Salbe und Massage.

Bei dieser Patientin nützt also Pyoktanin nichts. Sie ist ein Beispiel von vielen Beobachtungen. Alle Fälle dieser Art waren derartig, dass man bei ihnen erfahrungsgemäss von keiner medicamentösen Behandlung, wie Atropin, Chlorwasser, Sublimatverbände etc. Erfolge hoffen kann. Sie lassen sich nur durch die Anwendung der Galvanokaustik oder durch den Schnitt nach Sämisch oder andere chirurgische Maassnahmen, in Verbindung mit antiseptischen Mitteln zur Heilung

bringen. An dieser Anschauung hat die Einführung des Pyoktanins nichts geändert. Als ein keimtödtendes Mittel kann demnach das Pyoktanin, so weit die klinische Erfahrung am Auge uns zu dem Ausspruch berechtigt, nicht angesehen werden.

Bei den verschiedenen Conjunctivalleiden wurde ein günstiger Einfluss nicht verspürt. Von der Anwendung bei Aderhautleiden nahmen wir auf Grund der ungünstigen Resultate Abstand.

Zum Schluss erfülle ich die angenehme Pflicht, Herrn Geh.-Rath Prof. Dr. Schweigger für die gütige Ueberlassung des Materials, Herrn Privat-Docenten Dr. Silex, I. Assistenten an der Königlichen Augenklinik für die Anregung zu dieser Arbeit, sowie für die liebenswürdige Unterstützung bei Anfertigung derselben meinen ergebensten Dank zu sagen.

Litteratur.

Berliner klinische Wochenschrift 1890. No. 22, 24, 25, 28, 33.
Therapeutische Monatshefte. 1890. Juni, Juli.
Pinner: Organische Chemie.
Knapp-Schweigger: Archiv für Augenheilkunde, Bd. 17.
Stilling: Die Anilinfarbstoffe als Antiseptica und ihre Anwendung in der Praxis.
Hirschberg: Centralblatt für prakt. Augenheilkunde. Juli 1890.
Fortschritte der Medicin. No. 10. 1890.
Wiener medicinische Presse No. 25.

einer Stunde wiederholt. Es zeigen sich keinerlei auffallende Erscheinungen, keine Hyperämie, keine verstärkte Secretion, weder auf dem einen noch auf dem anderen Auge. Auch scheint das Thier keine schmerzhaften Empfindungen von der Einträufelung zu haben, es frisst und springt munter umher.

Am nächsten Tage, 21. 8. 90, sind beiderseits die Augenlider geröthet und geschwollen, Lidspalte verengt, mässige Absonderung.

22. 8. 90. Die Schwellung und Röthe der Augenlider hat bedeutend zugenommen. Die Augenlider sind verklebt, beim Oeffnen derselben quillt eine reichliche Menge eiterigen Secrets hervor.

Dieser Zustand bleibt ungefähr eine Woche unverändert bestehen, dann kehren beide Augen, ohne dass ein therapeutischer Eingriff erfolgt ist, zum normalen Zustand zurück.

Es geht hieraus hervor, dass das Pyoktanin auf ein gesundes Auge einen starken Reiz auszuüben vermag. Allerdings ist dabei nicht ausgeschlossen, dass das Mittel durch Beimischungen, z. B. Arsen, verunreinigt gewesen ist, so dass die irritirende Einwirkung auch auf Rechnung dieser Verunreinigungen gesetzt werden kann.

Es wurden sodann einige Versuche angestellt, bei denen durch Impfung mit Reinculturen von Eiterbacillen eitrige Processe hervorgerufen worden waren. Die Versuche wurden so eingerichtet, dass auf beiden

Augen dieselbe Verletzung, resp. dieselbe Operation vorgenommen wurde, und dass am nächsten Tage das rechte Auge mit Pyoktanin behandelt wurde.

Versuch I. Impfstiche in die Cornea mit Staphylococcus pyogenes albus. Abscesse. Pyoktanin ohne erkennbaren Einfluss.

Am 1. September 1890 werden mit einem Gräfeschen Messer, welches in eine Reincultur von Staphylococcus pyogenes albus getaucht ist, auf beiden Augen eines ausgewachsenen Kaninchens mehrere nicht perforirende Einstiche in die Cornea gemacht.

Am 2. September: Die Einstiche haben sich in Hornhautabscesse von Stecknadelkopfgrösse umgewandelt. Die Hornhautsubstanz in der Umgebung der Abscesse leicht grau-weiss gefärbt. Auf dem rechten Auge wird Pyoktanin eingeträufelt. Die Einträufelung wird alle 2 Stunden, im Ganzen 6 Mal wiederholt.

Am 3. September: Auf dem rechten Auge eine leichte Conjunctivitis. Sonst auf beiden Augen keine Veränderung. Die Pyoktanin-Einträufelung wird fortgesetzt, mit zweistündlichen Intervallen.

Am 4. September: Die Hornhautabscesse sind kleiner geworden. Die Trübung hat sich an einzelnen Stellen etwas aufgehellt. Die Conjunctivitis des rechten Auges ist zurückgegangen.

Am 5. September: Von den Abscessen sind nur noch drei, rechts einer, links zwei deutlich zu erkennen. Die Trübung der Cornea besteht noch zum grössten Theil.

Thesen.

I.

Die Cholera ist keine Bodenkrankheit.

II.

Das Pyoktanin ist als Antisepticum nicht zu empfehlen.

III.

Bei nicht aufzuhaltendem Abort ist die operative Methode allen anderen vorzuziehen.

Lebenslauf.

Verfasser der vorliegenden Arbeit, Albert Thorwirth, evangelischer Confession, Sohn des Schlächtermeisters Albert Thorwirth, wurde am 17. Jan. 1863 zu Berlin geboren, besuchte die Luisenstädtische Realschule (jetzt Real-Gymnasium) zu Berlin, die er Michaelis 1881 mit dem Zeugniss der Reife verliess. Nachdem er auf der hiesigen Universität ein Semester neuere Sprachen studirt hatte, liess er sich exmatriculiren, um sich für eine Nachprüfung in der griechischen und lateinischen Sprache und in der alten Geschichte vorzubereiten. Diese Prüfung bestand er Ostern 1884. Er bezog darauf abermals die hiesige Universität, um sich dem Studium der Medicin zu widmen. Am 30. Januar 1886 bestand er die ärztliche Vorprüfung, am 19. Juni 1888 das Tentamen medicum, am 6. Juli 1888 das Examen rigorosum. Am 5. Juli 1890 wurde das Staats-Examen beendigt.

Während seiner Studienzeit besuchte er die Vorlesungen, Kliniken und Kurse folgender Herren:

Bardeleben, v. Bergmann, du Bois-Reymond, Brosin, Christiani (†), Falk, Fraentzel, Gerhardt, Grunmach, Gusserow, Hartmann, Hirsch, Hirschberg, Hofmann, Klemperer, Koch, Küster, Leyden, Liebreich, Fr. Müller, v. Noorden, Pinner, Schweigger, Schwendener, Senator, Silex, R. Virchow, Waldeyer, Winter.

Allen diesen Herren, seinen hochverehrten Lehrern, wird Verfasser stets ein dankbares Andenken bewahren.